- Copyright - Il Pensiero Scientifico Editore downloaded by IP 3.144.248.24 Mon, 29 Apr 2024, 10:30:42

Chiusura percutanea dell'auricola sinistra in paziente con fibrillazione atriale e malattia di Rendu-Osler-Weber

Davide Bosi, Fabiana Cozza, Alberto Menozzi, Daniela Lina, Angela Guidorossi, Giorgio Benatti, Maria Alberta Cattabiani, Luigi Vignali

U.O. Cardiologia, Azienda Ospedaliera Universitaria di Parma

Atrial fibrillation is the most common cardiac arrhythmia worldwide and represents a major risk factor for cerebral embolic stroke. The standard therapy in the prevention of stroke is oral anticoagulation therapy (OAT). However, a considerable number of patients are unable to tolerate chronic OAT. Among these are patients with hereditary hemorrhagic telangiectasia.

We present the case of a female patient affected by Rendu-Osler-Weber disease and atrial fibrillation with indication to OAT. Because of worsening bleeding episodes, this therapy was discontinued and we decided to perform percutaneous left atrial appendage occlusion (LAAO) with implantation of the WATCHMAN device (Boston Scientific). Post-procedural antithrombotic therapy with clopidogrel 75 mg/day was prematurely interrupted after 3 weeks because of significant bleeding recurrences. After 12 months, the patient is in good health, with rare episodes of minor bleeding. Echocardiography showed a well-positioned LAAO device, without thrombotic apposition.

In conclusion, this case confirms that percutaneous LAAO is a valid therapeutic alternative to OAT and represents a successful strategy in high bleeding risk patients with a contraindication to OAT. By thorough assessment, a single antiplatelet therapy after device implantation and for a time-limited period might be considered, according to the latest recent evidence.

Key words. Anticoagulation therapy; Atrial fibrillation; Percutaneous left atrial appendage closure; Rendu-Osler-Weber disease; Stroke.

G Ital Cardiol 2019;20(4 Suppl 1):36S-39S

INTRODUZIONE

La fibrillazione atriale rappresenta il principale fattore di rischio per eventi cardioembolici, di cui l'ictus ischemico è il più frequente ed il più temuto. La terapia anticoagulante orale (TAO) è considerata il "gold standard" per la prevenzione delle complicanze emboliche legate a questa aritmia. Ciò nonostante, nei pazienti con elevato rischio emorragico e controindicazione alla TAO la chiusura dell'auricola sinistra è una possibile strategia terapeutica alternativa, in associazione ad una terapia antiaggregante che ha lo scopo di favorire una corretta endotelizzazione del dispositivo. Esistono tuttavia pazienti a rischio emorragico molto elevato, che possono non tollerare anche la singola terapia antipiastrinica. Tra questi possono risultare i pazienti affetti dal morbo di Rendu-Osler-Weber, conosciuto anche come teleangectasia emorragica ereditaria (HHT). Si tratta di una malattia a trasmissione autosomica dominante con penetranza completa in età adulta, legata ad un difetto alla via di trasduzione del "transforming growth factor-β" che determina un'angiogenesi alterata con creazione di malformazioni artero-venose e fragilità dei piccoli vasi.

La diagnosi della HHT viene eseguita in genere alla quarta o quinta decade ed è basata sulla presenza di almeno tre dei quattro criteri di Curacao[1]: 1) epistassi spontanee e ricorrenti, 2) storia familiare, 3) teleangectasie cutanee e delle mucose, 4) malformazioni artero-venose di organi parenchimatosi.

Gli episodi emorragici possono portare ad un peggioramento della qualità di vita ed a severa anemia. La manifestazione clinica più frequente è l'epistassi, con una prevalenza tra il 78% e il 96%[2]; teleangectasie gastrointestinali sono presenti nell'80% dei soggetti affetti[3] e il 23% presenta malformazioni artero-venose cerebrali con un rischio annuo di rottura e sanguinamento dello 0.5%[4]. Come risultato, i pazienti con HHT possiedono un incrementato rischio di sanguinamenti pericolosi per la vita e di conseguenza presentano una controindicazione relativa o anche assoluta alla TAO.

CASO CLINICO

Presentiamo il caso di una signora di 75 anni, affetta dal morbo di Rendu-Osler diagnosticato all'età di 47 anni sulla base di episodi ricorrenti di sanguinamenti nasali e della mucosa orale, diffuse teleangectasie cutanee (Figura 1) e storia familiare positiva. Malformazioni artero-venose erano state esclu-

© 2019 Il Pensiero Scientifico Editore
Gli autori dichiarano nessun conflitto di interessi.
Per la corrispondenza:
Dr. Davide Bosi Via Silvio Pellico 1, 43125 Parma
e-mail: bosidavide88@gmail.com

- Copyright - Il Pensiero Scientifico Editore downloaded by IP 3.144.248.24 Mon, 29 Apr 2024, 10:30:42

Figura 1. Teleangectasia cutanea della lingua della paziente.

se dopo esame tomografico total body. Una lieve ipertensione ed ipercolesterolemia, non in trattamento farmacologico, erano gli unici fattori di rischio cardiovascolare.

Nel 2014 le venne riscontrata la fibrillazione atriale, non databile, asintomatica e ben tollerata emodinamicamente. L'esame ecocardiografico aveva rilevato un'insufficienza mitralica moderata dovuta a prolasso del lembo posteriore ed un atrio sinistro dilatato. Tentativi di cardioversione elettrica o farmacologica non furono presi in considerazione e dato un CHA_2DS_2-VASc score di 3 che conferiva un rischio cardioembolico annuo del 4.6%[5], fu iniziata la TAO nonostante la nota malattia emorragica. Si scelse la terapia con warfarin, con stretto monitoraggio dell'international normalized ratio (INR) in un range basso tra 2 e 2.5, preferendo tale farmaco ai nuovi anticoagulanti orali in relazione alla possibilità del monitorarne l'effetto e di modularne il dosaggio. Nonostante ciò, vi fu un incremento dei sanguinamenti muco-cutanei (BARC-2) con numerosi accessi al Pronto Soccorso e multiple cauterizzazioni nasali che inevitabilmente influenzarono in modo negativo la qualità di vita della paziente.

Dopo 1 anno, la TAO con warfarin fu interrotta. Di conseguenza, la paziente restava ovviamente esposta ad un significativo rischio di ictus cardioembolico. Pertanto, dopo una valutazione multidisciplinare, è stata posta indicazione all'intervento di chiusura percutanea dell'auricola sinistra.

Nel maggio 2017, previa esecuzione di ecocardiografia transesofagea che aveva mostrato un'auricola sinistra a morfologia "windstock" e libera da trombi, la paziente venne sottoposta, sotto guida fluoroscopica ed ecocardiografica transesofagea (Figure 2 e 3), ad impianto di dispositivo WATCHMAN n. 21 (Boston Scientific, Marlborough, MA, USA). Come terapia antitrombotica post-procedurale, si optò per una singola antiaggregazione con clopidogrel 75 mg/die per la durata di un solo mese. Dopo 3 settimane dalla dimissione la paziente presentò un nuovo e severo episodio di epistassi, trattato con un'altra cauterizzazione. La terapia antipiastrinica fu pertanto sospesa.

A distanza di 12 mesi la paziente è in buona salute e non ha presentato complicanze ischemiche, riportando solo pochi episodi di sanguinamento minore. Seriati esami ecocardiografici transtoracici hanno confermato il corretto posizionamento ed il successo dell'impianto del dispositivo intracardiaco, in assenza di apposizioni trombotiche.

In conclusione, la nostra paziente è soddisfatta ed ha dichiarato un miglioramento della qualità di vita, similare a quella antecedente la diagnosi di fibrillazione atriale.

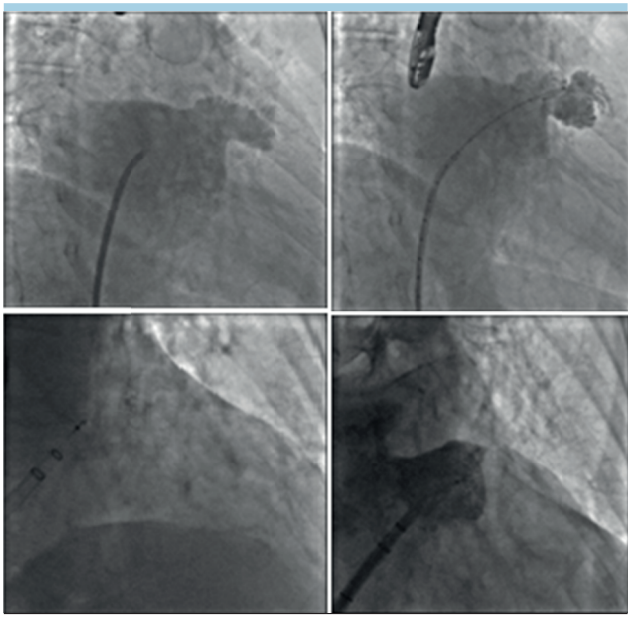

Figura 2. Immagini in fluoroscopia di alcuni momenti della procedura.

DISCUSSIONE

La gestione terapeutica dei pazienti affetti da sindrome di Rendu-Osler-Weber (come del resto in generale dei pazienti con elevato profilo emorragico) ed una concomitante indicazione alla terapia anticoagulante per la presenza di fibrillazione atriale rappresenta uno scenario clinico di non semplice gestione. Attualmente, non vi sono linee guida che indicano la migliore strategia terapeutica in questa specifica categoria di pazienti. Edwards et al.[6] hanno riscontrato che il 20% di essi devono interrompere la TAO a causa di sanguinamenti severi, mentre la maggior parte è in grado di tollerarla. Sulla base di una survey online, Devlin et al.[7] hanno dimostrato che al 50% dei soggetti affetti dalla suddetta sindrome veniva consigliato da parte di un medico la non assunzione/sospensione di agenti anticoagulanti e/o antiaggreganti, indicando una disomogenea ed inspiegata variabilità nel verificarsi di effetti indesiderati (sanguinamenti) associata all'uso di tali agenti farmacologici.

Nel caso della nostra paziente, dopo un iniziale periodo di assunzione di warfarin, questo trattamento veniva sospeso a causa di un drastico peggioramento ed incremento nella frequenza dei sanguinamenti muco-cutanei, sebbene questa scelta esponesse la paziente ad un non trascurabile rischio tromboembolico. Nel caso in oggetto non è stato valutato l'impiego di un nuovo anticoagulante orale, magari a bassa dose, che avrebbe forse consentito di ridurre il rischio di eventi emorragici rispetto al warfarin ma che non avrebbe verosimilmente potuto rappresentare una soluzione terapeutica adeguata a lungo termine, dato il verificarsi di sanguinamenti recidivanti anche con il solo clopidogrel.

La chiusura percutanea dell'auricola sinistra ha dimostrato di essere una valida strategia terapeutica in questa paziente. Lo studio PROTECT AF è stato il primo a documentare la sicurezza ed efficacia di questa procedura, mediante l'utilizzo del dispositivo WATCHMAN, nella prevenzione di eventi tromboembolici in confronto alla terapia con warfarin[8,9]. Successivamente, lo studio PREVAIL ha dimostrato gli stessi buoni

- Copyright - Il Pensiero Scientifico Editore downloaded by IP 3.144.248.24 Mon, 29 Apr 2024, 10:30:42

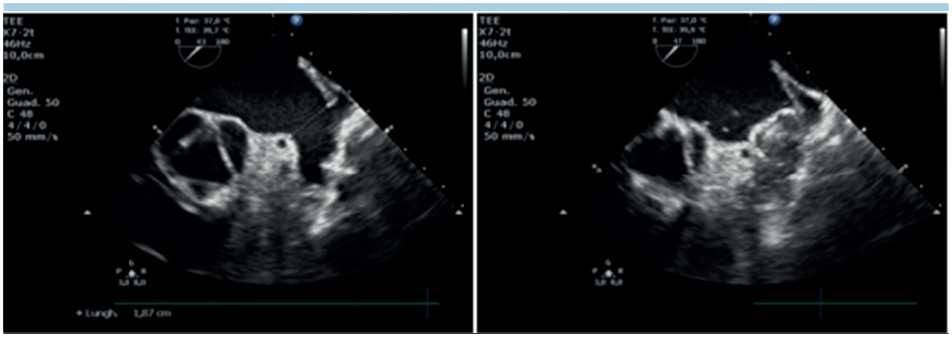

Figura 3. Ecocardiografia transesofagea prima e dopo il posizionamento del dispositivo WATCHMAN.

risultati, con un focus sulla riduzione delle complicanze periprocedurali rispetto al PROTECT AF (4.2 vs 8.7%)[10].

Una seconda tipologia di dispositivi di chiusura dell'auricola sinistra, l'Amplatzer Cardiac Plug (ACP) e la sua evoluzione Amulet, è entrata a far parte della pratica clinica corrente. Anche per essi vi sono studi che hanno dimostrato eccellenti risultati sia in termini di efficacia che di sicurezza[11-14] nella prevenzione di eventi cardioembolici in pazienti affetti da fibrillazione atriale.

Rimane ancora controversa, nei pazienti con rischio emorragico elevato, la scelta della terapia antitrombotica post-impianto e la sua durata. Nello studio PROTECT AF, il protocollo prevedeva 6 settimane di anticoagulazione, seguite da 6 mesi di duplice antiaggregazione con successiva prosecuzione con la sola aspirina. In tale studio però tutti i pazienti arruolati dovevano essere eleggibili all'assunzione di warfarin al fine di essere randomizzati al braccio anticoagulazione cronica ovvero occlusione con dispositivo WATCHMAN. È ovvio che tale strategia terapeutica non sia praticabile in pazienti con controindicazione al trattamento con farmaci anticoagulanti, come nel caso della nostra paziente. Successivamente, lo studio ASAP ha dimostrato che la sola duplice terapia antiaggregante per 6 mesi dopo l'intervento con impianto del medesimo dispositivo era efficace e sicura[15], suggerendo che la terapia anticoagulante poteva non essere necessaria.

I sopracitati studi riguardanti l'uso dell'ACP sono stati condotti somministrando ai pazienti una duplice terapia antiaggregante per un periodo variabile tra 1 e 6 mesi, con successiva prosecuzione con un singolo antiaggregante.

Su queste basi, nel 2014 la Società Europea di Cardiologia (ESC) ha pubblicato un documento di consenso dove veniva consigliata una DAPT da 1 a 6 mesi, seguita da monoterapia antiaggregante "lifelong"[16]. Studi più recenti hanno tuttavia proposto una riduzione della durata totale della duplice terapia antipiastrinica o hanno provato ad esplorare la possibilità di iniziare direttamente con una monoterapia con aspirina o clopidogrel, in relazione all'elevato rischio emorragico dei pazienti selezionati per la procedura[17-19]. Il nostro caso clinico è in accordo con i risultati raccolti in questi ultimi studi, sottolineando la possibilità di ridurre la durata della terapia antiaggregante, necessaria per promuovere una corretta endotelizzazione del dispositivo, senza perdita di efficacia ed esponendo pertanto questi pazienti ad un minor rischio di sanguinamento. È infine emerso, da una sottoanalisi del registro EWOLUTION, presentata di recente (Bergmann M.W., dati non pubblicati), che il tasso di ictus ischemici in pazienti sottoposti all'intervento di chiusura dell'auricola con dispositivo WATCHMAN ed assunzione di singola antiaggregazione o nessuna terapia era basso, quantificabile in 1.3 per 100 pazienti/anno.

Conclusione

Il nostro caso è una dimostrazione ulteriore dell'efficacia e della sicurezza dell'intervento di chiusura dell'auricola come strategia alternativa alla TAO nei pazienti affetti da fibrillazione atriale ed elevato profilo emorragico. Le linee guida ESC suggeriscono di prendere in considerazione l'intervento percutaneo in questa tipologia di pazienti sebbene, attualmente, il livello di evidenza sia ancora basso (classe di raccomandazione IIb, livello di evidenza B)[20].

Nella nostra esperienza, in questo gruppo di pazienti, è essenziale una valutazione multidisciplinare al fine di scegliere la strategia terapeutica più appropriata. In disaccordo con il documento di consenso europeo del 2014[16], alla nostra paziente abbiamo somministrato la singola terapia antiaggregante per un più breve periodo di tempo in assenza, ad 1 anno, di complicanze tromboemboliche legate alla presenza del dispositivo. Attualmente non sono presenti in letteratura trial randomizzati a supporto della singola terapia antiaggregante a breve termine ma solo singole esperienze cliniche[21] o registri osservazionali. Ulteriori conferme sono necessarie per stabilire l'optimum della terapia antiaggregante dopo la chiusura percutanea di auricola nei pazienti ad elevato rischio emorragico.

RIASSUNTO

La fibrillazione atriale è l'aritmia sopraventricolare più frequente nella popolazione e rappresenta il principale fattore di rischio per ictus cardioembolico. Il trattamento standard nella prevenzione di tale complicanza è la terapia anticoagulante orale (TAO). Tuttavia, un numero considerevole di pazienti è caratterizzato da un elevato profilo di rischio emorragico, fra i quali quelli affetti da patologie emorragiche ereditarie come la malattia di Rendu-Osler-Weber.

Presentiamo il caso di una paziente, affetta da teleangectasia emorragica ereditaria, con fibrillazione atriale ed indicazione, secondo il CHA_2DS_2-VASc risk score, alla TAO. La mancata tollerabilità alla terapia, dovuta ad un netto incremento degli episodi emorragici, portava alla sospensione della TAO e all'indicazione ad intervento percutaneo di chiusura dell'auricola sinistra con impianto di dispositivo (WATCHMAN, Boston Scientific). La terapia antitrombotica post-impianto (clopidogrel 75 mg/die) è stata precocemente sospesa dopo 3 settimane a causa della recidiva di sanguinamenti significativi. Dopo 12 mesi, la paziente è in buona salute con rari episodi di sanguinamenti minori ed evidenza ecocardiografica di

- Copyright - Il Pensiero Scientifico Editore downloaded by IP 3.144.248.24 Mon, 29 Apr 2024, 10:30:42

corretto posizionamento del dispositivo intracardiaco in assenza di apposizioni trombotiche.

In conclusione, l'intervento percutaneo di chiusura di auricola si conferma essere una valida e sicura alternativa nei pazienti con fibrillazione atriale ed elevato rischio emorragico controindicante la TAO. Previa approfondita valutazione del rischio/beneficio, riteniamo sia possibile anche considerare una singola terapia antiaggregante dopo impianto del dispositivo, in linea con le ultime recenti evidenze.

Parole chiave. Chiusura percutanea dell'auricola sinistra; Fibrillazione atriale; Ictus; Malattia di Rendu-Osler-Weber; Terapia anticoagulante orale.

BIBLIOGRAFIA

1. Shovlin CL, Guttmacher AE, Buscarini E, et al. Diagnostic criteria for hereditary hemorrhagic telangiectasia (Rendu Osler-Weber syndrome). Am J Med Genet 2000;91:66-7.

2. Plauchu H, de Chadarevian JP, Bideau A, Robert JM. Age-related clinical profile of heredity hemorrhagic telangiectasia in an epidemiologically recruited population. Am J Med Genet 1989;32:291-7.

3. Longacre AV, Gross CP, Gallitelli M, Henderson KJ, White RI, Proctor DD. Diagnosis and management of gastrointestinal bleeding in patients with hereditary hemorrhagic telangiectasia. Am J Gastroenterol 2003;98:59-65.

4. Willemse RB, Mager JJ, Westermann CJ, Overtoom TT, Mauser H, Wolbers JG. Bleeding risk of cerebrovascular malformations in hereditary hemorrhagic telangiectasia. J Neurosurg 2000;92:779-84.

5. Friberg L, Rosenqvist M, Lip GY. Evaluation of risk stratification schemes for ischemic stroke and bleeding in 182 678 patients with atrial fibrillation: the Swedish Atrial Fibrillation cohort study. Eur Heart J 2012;33:1500-10.

6. Edwards CP, Shehata N, Faughnan ME. Hereditary hemorrhagic telangiectasia patients can tolerate anticoagulation. Ann Hematol 2012;91:1959-68.

7. Devlin HL, Hosman AE, Shovlin CL. Antiplatelet and anticoagulant agents in hereditary hemorrhagic telangiectasia. N Engl J Med 2013;368:876-8.

8. Fountain RB, Holmes DR, Chandrasekaran K, et al. The PROTECT AF (WATCHMAN Left Atrial Appendage System for Embolic PROTECTion in Patients with Atrial Fibrillation) trial. Am Heart J 2006;151:956-61.

9. Holmes DR, Reddy VY, Turi ZG, et al.; PROTECT AF Investigators. Percutaneous closure of the left atrial appendage versus warfarin therapy for prevention of stroke in patients with atrial fibrillation: a randomised non-inferiority trial. Lancet 2009;374:534-42.

10. Holmes DR, Kar S, Price MJ, et al. Prospective randomized evaluation of the Watchman left atrial appendage closure device in patients with atrial fibrillation versus long-term warfarin therapy: the PREVAIL trial. J Am Coll Cardiol 2014;64:1-12.

11. Freixa X, Chan JL, Tzikas A, Garceau P, Basmadjian A, Ibrahim R. The Amplatzer Cardiac Plug 2 for left atrial appendage occlusion: novel features and first-in-man experience. EuroIntervention 2013;8:1094-8.

12. Urena M, Rodes-Cabau J, Freixa X, et al. Percutaneous left atrial appendage closure with the AMPLATZER cardiac plug device in patients with non valvular atrial fibrillation and contraindications to anticoagulation therapy. J Am Coll Cardiol 2013;62:96-102.

13. Park JW, Bethencourt A, Sievert H, et al. Left atrial appendage closure with Amplatzer Cardiac Plug in atrial fibrillation: initial European experience. Catheter Cardiovasc Interv 2011;77:700-16.

14. Nietlispach F, Gloekler S, Krause R, et al. Amplatzer left atrial appendage occlusion: single center 10-year experience. Catheter Cardiovasc Interv 2013;82:283-9.

15. Reddy VY, Mobius-Winkler S, Miller MA, et al. Left atrial appendage closure with the Watchman device in patients with a contraindication for oral anticoagulation: the ASAP study (ASA Plavix Feasibility Study With Watchman Left Atrial Appendage Closure Technology). J Am Coll Cardiol 2013;61:2551-6.

16. Meier B, Blaauw Y, Khattab A, et al. EHRA/EAPCI expert consensus statement on catheter-based left atrial appendage occlusion. Europace 2014;16:1397-416.

17. Jalala Z, Dineta M L, Combesb N, et al. Percutaneous left atrial appendage closure followed by single antiplatelet therapy: short- and mid-term outcomes. Arch Cardiovasc Dis 2017;16:1875-83.

18. Rodriguez-Gabella T, Nombela-Franco L, Regueiro A, et al. Single antiplatelet therapy following left atrial appendage closure in patients with contraindication to anticoagulation. J Am Coll Cardiol 2016;68:1920-1.

19. Tzikas A, Shakir S, Gafoor S, et al. Left atrial appendage occlusion for stroke prevention in atrial fibrillation: multicentre experience with the AMPLATZER Cardiac Plug. EuroIntervention 2016;11:1170-9.

20. Kirchhof P, Benussi S, Kotecha D, et al. 2016 ESC Guidelines for the management of atrial fibrillation developed in collaboration with EACTS. Eur Heart J 2016;37:2893-962.

21. Spina R, Gunalingam B. Left atrial appendage occlusion with the Watchman device in a patient with paroxysmal atrial fibrillation and intolerance of all forms of anticoagulation due to hereditary haemorrhagic telangiectasia. Intern Med J 2014;44:295-7.